

HELIOS Kliniken
Gutes Vertrauen für Menschen

Kindlicher Atemwegsnotfall

Fallvorstellung

Almut Spenner Helios Klinikum Erfurt

HELIOS

Kindlicher Atemwegsnotfall

Dez. 2010, 9:08 Uhr

Einsatzmeldung:
1 jähriges Kind mit Luftnot, Sekundenkleberaspiration



9. Symposium für Kinderanästhesie und -notfallmedizin, A. Spenner, 25. November 2011 HELIOS Erfurt 1

HELIOS

Kindlicher Atemwegsnotfall

Kleinkind mit verklebten Atemwegen:

Meine Gedanken



9. Symposium für Kinderanästhesie und -notfallmedizin, A. Spenner, 25. November 2011 HELIOS Erfurt 2


HELIOS

Kindlicher Atemwegsnotfall

Die Situation vor Ort

Was war geschehen?

Transport ins KH



9. Symposium für Kinderanästhesie und -notfallmedizin, A. Spenner, 25. November 2011 HELIOS Erfurt 3

HELIOS

Kindlicher Atemwegsnotfall

Schnelles Eingreifen - mit den Fingern

Ggf. Koniotomie



9. Symposium für Kinderanästhesie und -notfallmedizin, A. Spenner, 25. November 2011 HELIOS Erfurt 4

HELIOS

Kindlicher Atemwegsnotfall

International Journal of Pediatric Otorhinolaryngology (2005) 69, 853–855

ELSEVIER

International Journal of
Pediatric
Otorhinolaryngology

www.elsevier.com/locate/ijporl

CASE REPORT

Accidental cyanoacrylate glue ingestion

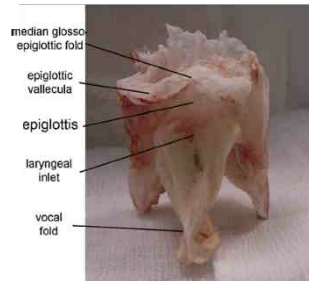
Taner Yilmaz^{a,*}, Gonca Yilmaz^b

^a Hacettepe University Faculty of Medicine, Department of Otolaryngology-Head and Neck Surgery, Hacettepe, 06100 Ankara, Turkey
^b Dr. Sami Ulus Children's Hospital, 06100 Ankara, Turkey

Received 21 December 2004; accepted 20 January 2005

9. Symposium für Kinderanästhesie und -notfallmedizin, A. Spenner, 25. November 2011 HELIOS Erfurt 5

Kindlicher Atemwegsnotfall



Chang Y-H. Cyanoacrylate glue ingestion with formation of a laryngeal cast Resuscitation 82 (2011) 507

9. Symposium für Kinderanästhesie und -notfallmedizin, A. Spennert, 25. November 2011

HELIOS Erfurt 6

Kindlicher Atemwegsnotfall



Clinical Toxicology (2009) 46, 548–552
Copyright © Informa Healthcare USA, Inc.
ISSN: 1556-3625 print / 1556-3619 online
DOI: 10.1080/155636209031644363

informa
healthcare

CASE REPORT

Tracheal and bronchial obstruction following cyanoacrylate aspiration in a toddler

CHRISTOPHER VITALE¹, MATHEW GEORGE¹, ADINA SHEROFF¹, CHRISTINA HERNON², and EDWARD BOYER³

¹MA/RI Poison Control Center, Boston, Massachusetts, USA

²University of Massachusetts Medical Center, Worcester, Massachusetts, USA

³Harvard Children's Hospital, Boston, Massachusetts, USA

Cave: Sekundenkleber sind **nicht** röntgendicht !

9. Symposium für Kinderanästhesie und -notfallmedizin, A. Spennert, 25. November 2011

HELIOS Erfurt 7

Kindlicher Atemwegsnotfall - Fazit



Wie häufig?

- Giftnotruf (A): häufig
- Giftnotruf (D): 34 Anfragen / 2 Jahren davon 21 bei Kinder 0 – 7 J.
- Publierte Fallberichte: 4 Kinder (1 - 3 J.), 2 Erwachsene

Schlagartiges Aushärten im feuchten Milieu

- Vorsicht: niedrigvisköse Kleber härten später aus

Präklinische Therapie

- Schnelles, beherrztes Zugreifen

Klinische Therapie

- Kind beobachten, ggf. Bronchoskopie



9. Symposium für Kinderanästhesie und -notfallmedizin, A. Spennert, 25. November 2011

HELIOS Erfurt 8